AUS DEM
LABORATORIUM DER II. MED. KLINIK DER UNIVERSITÄT MÜNCHEN

RÖNTGENUNTERSUCHUNGEN BEI CHRONISCHER BLEIVERGIFTUNG DER KATZE

INAUGURAL-DISSERTATION
ZUR ERLANGUNG DER DOKTORWÜRDE
DER HOHEN MEDIZINISCHEN FAKULTÄT
DER UNIVERSITÄT MÜNCHEN

VORGELEGT VON

FELIX WASSERMANN
APPR. ARZT

LEIPZIG
VERLAG VON F. C. W. VOGEL
1916

Sonderabdruck aus dem »Archiv für experimentelle Pathologie«.

AUS DEM
LABORATORIUM DER II. MED. KLINIK DER UNIVERSITÄT MÜNCHEN

RÖNTGENUNTERSUCHUNGEN BEI CHRONISCHER BLEIVERGIFTUNG DER KATZE

INAUGURAL-DISSERTATION
ZUR ERLANGUNG DER DOKTORWÜRDE
DER HOHEN MEDIZINISCHEN FAKULTÄT
DER UNIVERSITÄT MÜNCHEN

VORGELEGT VON

FELIX WASSERMANN
APPR. ARZT

ACAD.
LUGD. BAT.
BIBL.

LEIPZIG
VERLAG VON F. C. W. VOGEL
1916

Sonderabdruck aus dem »Archiv für experimentelle Pathologie«.

Gedruckt mit Genehmigung der medizinischen Fakultät der Universität München.

Referent: Herr Prof. Dr. von Müller, Geheimer Rat

DEM ANDENKEN MEINES VATERS

Die am längsten bekannte Form der Bleivergiftung ist die Bleikolik. Wenn Hippokrates nur andeutungsweise von ihr spricht, so beschreibt Avicenna bereits ausführlich ihre Symptome. In der späteren Zeit beschäftigte sich Stockhausen (1656) und dann Tanquerel des Planches (1830) (30) in eingehenderer Weise mit dieser Krankheit. Der letztere namentlich hat durch seine außerordentlich gewissenhaften und ausführlichen Arbeiten, die er in seinem Buche »Die gesamten Bleikrankheiten« festlegte, einen auch heute noch sehr beachtenswerten Grundstock zur Erforschung der Bleikrankheiten gelegt. In der neueren Zeit versuchte man dann auf dem Wege des Tierexperimentes die Wirkungsweise des Bleis auf den tierischen Organismus näher kennen zu lernen. Aber auch diese experimentellen Arbeiten haben noch kein klares Bild über das Zustandekommen der Bleikolik, wie auch der anderen Symptome schaffen können.

Die vorliegende Studie stellt einen Versuch dar, die Einwirkung des Bleis auf den Intestinaltraktus mittels der Röntgenstrahlen an Katzen zu verfolgen.

Die Hauptaufgabe bestand zunächst darin, die Wirkung des Bleis auf den Intestinaltraktus zu konzentrieren und zu beschränken. Die Hoffnung, dies durch Beigabe des Bleis zur Nahrung zu erreichen,

wurde bald zerstört, da die Katzen die mit Blei vermischte Nahrung schon nach kürzester Zeit verweigerten. Auch die von W. Straub (28) zuerst angewandte Methode der chronischen Bleivergiftung mit Hilfe eines subkutanen Bleidepots führte nicht zum Ziel, da bei allen diesen Versuchen die zerebralen Erscheinungen der Bleivergiftung das Krankheitsbild beherrschten und die Katzen zu früh verendeten.

Wir ahmten daher den Vorgang nach, der bei der chronischen Bleivergiftung des Menschen die Hauptrolle spielt. — Die Arbeiter, welche mit bleihaltigem Material zu tun haben, können das Gift entweder durch Inhalation bleihaltigen Staubes oder durch Aufnahme von Nahrung, die mit Blei beschmutzt ist, ihrem Körper einverleiben. — Wir brachten also die Tiere in Käfige, in denen Bleiweiß der Sägemehlstreu beigefügt worden war. Auf diese Weise wurde die Einverleibung des Bleis in den Tierkörper einerseits durch Inhalation der aufgewirbelten Streu erreicht, andererseits nahmen die Katzen beim Ablecken des Fells die diesem anhaftende Bleistreu direkt per os auf. Die Menge des aufgenommenen Bleis konnte natürlich hierbei nicht kontrolliert werden. Sie spielt aber, wie Straub (29) und Erlenmeyer (9) gezeigt haben, keine wesentliche Rolle, da die minimalsten Dosen bei entsprechender Dauer der Einwirkung zur chronischen Vergiftung führen.

Als Präparat wurde Bleiweiß (Cerussa) gewählt, das ja auch bei den klinisch vorkommenden Vergiftungen eine große Rolle spielt und andererseits, wie Blum (2) zeigte, eine ziemlich starke toxische Wirkung unter den Bleipräparaten einnimmt.

Die Durchleuchtungen der Katzen fanden in regelmäßigen, meist achttägigen Intervallen statt. (Näheres siehe Versuchsprotokolle.)

Die Tiere wurden bei der Durchleuchtung auf ein Gestell geschnallt, ähnlich dem, das Cannon (5) angegeben hat.

Dieses Gestell besteht aus einem 2 cm dicken und 7 cm hohen Holzrahmen von 14 cm Breite und 80 cm Länge. Der Rahmen ist mit einem festen, für Röntgenstrahlen durchgängigen Stoff bespannt.

Das Tier wird auf dem Rahmen durch einen an einem Ende angebrachten Kopfhalter und durch Festbinden der Extremitäten an Klammern, die zu beiden Längsseiten des Rahmens befestigt sind, in Rückenlage fixiert.

Die Durchleuchtungen fanden bei horizontal liegendem Rahmen von unten her, also bei dorsoventralem Strahlengang statt. Der Röntgenschirm bzw. die photographische Platte wurde durch vier eiserne Stäbe, die verschieblich in seitlich angebrachten Steckdüsen saßen, in beliebiger Entfernung über dem Abdomen des Tieres gehalten.

Versuchsprotokolle.

Tier I. Anfangsgewicht 1620 g.

18. XI. 1913. Das Tier erhält 125 g Milch und 30 ccm Rizinusöl.

19. XI. 1913. Es wird eine Nahrung, von 5 Teelöffeln fein zerteilten, gekochten Fleisches und 1 Teelöffel $BaSO_4$ mit Milch zu Brei verrührt, gegeben.

Durchleuchtung 20 Minuten p. c. Der Magen ist bis zum Pylorus gefüllt. Peristaltische Wellen und Kontraktionsringe sehr deutlich.

Durchleuchtung 1 Stunde p. c. In den oberen Partien des Dünndarms Füllung. Bewegungen gut zu sehen. Magen noch prall gefüllt.

Durchleuchtung 3 Stunden p. c. Überall Dünndarmfüllung, Magenschatten nicht wesentlich verändert.

Durchleuchtung 4 Stunden p. c. Dünndarmfüllung intensiver. Magenschatten noch in toto erhalten, hat vielleicht etwas an Volumen eingebüßt.

Durchleuchtung $5\frac{1}{2}$ Stunden p. c. Anfangsteil des proximalen Kolons zum Teil gefüllt, Magen- und Dünndarmschatten noch sehr deutlich.

Durchleuchtung $7\frac{1}{2}$ Stunden p. c. Der Magen ist leer. Im Dünndarm an zwei Stellen noch Schatten. Distales Kolon bis in die Ampulle gefüllt, im proximalen Kolon wenig Füllung.

Durchleuchtung 10 Stunden p. c. Im distalen Kolon noch Füllung, aber weniger als vorher; es scheint Defäkation stattgefunden zu haben.

Durchleuchtung 24 Stunden p. c. Dickdarm leer. Das Tier erhält daraufhin nochmals Rizinusöl.

21. XI. 1913. Durchleuchtungen in Abständen von je 2 Stunden. Resultate ähnlich wie bei der ersten Durchleuchtungsserie.

In Abständen von 5—6 Tagen wurden diese Probedurchleuchtungen wiederholt. Dabei ergaben sich im wesentlichen übereinstimmende Resultate, so daß die Durchleuchtungsserie vom 19. XI. 1913 als normal angesehen werden dürfte.

29. XII. 1913. Das Tier erhält zur Morgenmahlzeit beigemengt 0,2 g Cerussa. Es wird nur die Hälfte der Nahrung gefressen.

30. XII. 1913. Von der abermals mit Cerussa gemischten Nahrung wird fast nichts mehr angenommen.

3. I. 1914. Da das Tier die Nahrungsaufnahme weiterhin verweigert, wird mit der Cerussabeimengung ausgesetzt und bleifreies Fleisch als Futter gegeben, um dem Tiere Erholungsmöglichkeit zu verschaffen.

5. I. 1914. Die Durchleuchtungen müssen ausgesetzt werden, da die $BaSO_4$-Beimengung von der Katze verweigert wird.

8. I. 1914. Der Versuch, mit der Cerussamenge so weit herabzugehen, daß die Nahrung nicht verweigert würde, scheiterte auch bei der Minimalgabe von 0,05 g pro dosi.

9. I. 1914. Das Tier wird in einen mit Sägemehl belegten Käfig gebracht. Dem Sägemehl wird in feiner Zerstäubung Cerussa beigefügt.

17. I. 1914. Das Tier zeigt merkwürdig unruhiges Verhalten und leichte Parese der hinteren Extremitäten. Um ein zu rasches Fortschreiten der Vergiftung zu verhindern, wird das Tier aus dem Käfig genommen.

19. I. 1914. Die Erkrankung hat trotzdem weiter um sich gegriffen. Das Tier liegt apathisch im Käfig und ist auch durch stärkere Reize nicht

mehr auf die Beine zu bringen. Die Lähmungen scheinen alle Extremitäten zu betreffen.

20. I. 1914. Das Tier ist in der Nacht verendet.

Sektionsbefund: Gewicht 1350 g. Der Dünndarm ist stellenweise stark kontrahiert und luftleer. Die präcökalen Schlingen sind stark gefüllt. Das proximale Kolon ist bis zum Schnürring mit mittelweichen Massen prall gefüllt. Das distale Kolon ist stark mit Luft gebläht, vollständig leer. Der Kontraktionsring am Ende des proximalen Kolons stellt eine vollständige Trennung beider Abschnitte dar. Es gelingt nicht, den oberhalb des Kontraktionsringes befindlichen Inhalt manuell durchzupressen.

Beobachtungszeit: 64 Tage.

Versuchsdauer: 23 Tage.

Resultat: Eine ziemlich früh aufgetretene Encephalitis führte zum Tode des Tieres und verhinderte dadurch die Beobachtung.

Tier II. Anfangsgewicht 1590 g.

18. XI. 1913. Das Tier erhält 125 g Milch und 30 ccm Rizinusöl.

Durchleuchtungen fanden statt am 19., 20. und 21. XI., 6., 10., 13., 15., 17., 20. und 22. XII., jeweils mit normaler Kontrastmahlzeit (5 Teelöffel gekochtes Fleisch, 1 Teelöffel $BaSO_4$, das Ganze mit Milch zu Brei verrührt.

Die Resultate dieser Durchleuchtungen des gesunden Tieres sind mit geringfügigen Abweichungen übereinstimmend, so daß das Protokoll der Durchleuchtungsserie vom 15. XII. 1913 als Norm gelten darf.

15. XII. 1913. Durchleuchtung $^1/_2$ Stunde p. c. Der Magen ist bis in die Gegend des Pylorus prall gefüllt. Peristaltische Bewegungen sind deutlich, an der großen Kurvatur sind stärkere Kontraktionen zu sehen.

Durchleuchtung $^3/_4$ Stunden p. c. Die Kontraktionsringe des Antrum sind kräftig, die Pyloruspartie grenzt sich deutlich ab.

Durchleuchtung 1 Stunde p. c. Die Pyloruspartie ist kräftig gefüllt, deutlich in vier ziemlich gleich große, rundliche Segmente geteilt.

Durchleuchtung $1^1/_2$ Stunden p. c. An der rechten Seite des Abdomens zieht eine gefüllte Dünndarmschlinge nach abwärts. Magen- und Pylorusfüllung unverändert.

Durchleuchtung 3 Stunden p. c. Fundus und Pars pylorica prall gefüllt. Im gesamten Dünndarm Schatten, die teils zusammenhängend, teils in kleinere Partien zerlegt sind. Die zusammenhängenden Streifen zeigen deutliche Segmentationsbewegungen.

Durchleuchtung 4 Stunden p. c. Magenfüllung noch ebenso deutlich wie bei der letzten Durchleuchtung. Das Gesamtvolumen hat etwas eingebüßt. Das Dünndarmbild ist nicht wesentlich verändert. Im Dickdarm noch keine Füllung.

Durchleuchtung 5 Stunden p. c. Kein neuer Befund.

Durchleuchtung 6 Stunden p. c. Magen noch gefüllt. Große wie kleine Kurvatur deutlich gefurcht. Die Segmentierung der Pars pylorica noch vorhanden. Dünndarm überall gefüllt, in der oben schon beschriebenen

Weise; die unteren Partien deutlicher. Proximales Kolon und Anfangsteil des distalen Kolons prall gefüllt, keine deutlichen Kontraktionsringe.

Durchleuchtung $7^1/_2$ Stunden p. c. Magen in der Pars pylorica noch gefüllt. Die Dünndarmfüllung ist bis auf wenige Reste verschwunden.

Fig. 1. Schirmpause. Tier II. 15. XII. 1913. $^1/_2$ Stunde p. c.

Fig. 2. Schirmpause. Tier II. 15. XII. 1913. $1^1/_2$ Stunden p. c.

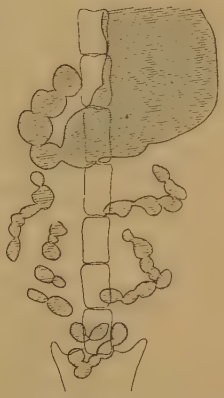

Fig. 3. Schirmpause. Tier II. 15. XII. 1913. 4 Stunden p. c.

Fig. 4. Schirmpause. Tier II. 15. XII. 1913. 6 Stunden p. c.

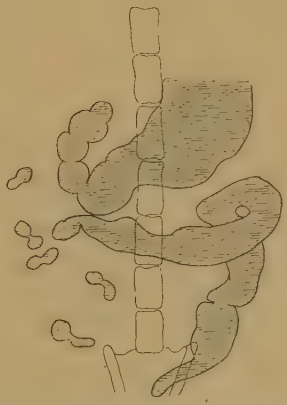

Fig. 5. Schirmpause. Tier II. 15. XII. 1913. $7^1/_2$ Stunden p. c.

Proximales Kolon leer, distales Kolon prall gefüllt, deutlich segmentiert. Rektum stark gefüllt.

Durchleuchtung 10 Stunden p. c. Magenschatten noch sichtbar. Dünndarm leer. Der Dickdarminhalt hat sich in den Endteil des distalen Kolons geschoben.

Durchleuchtung 24 Stunden p. c. Der Dickdarm ist leer.

Beginn der Vergiftung.

29. XII. 1913. Das Tier erhält von heute ab 0,2 g Cerussa zur Morgenmahlzeit beigemengt.

30. XII. 1913. Nahrungsaufnahme vermindert.

1. I. 1914. Die Nahrung wird fast gänzlich verweigert.

4. I. 1914. Da die Nahrungsaufnahme zu schlecht geworden ist, wird die Beimengung von Cerussa weggelassen.

6. I. 1914. Es muß auch das Kontrastmittel $BaSO_4$ weggelassen werden.

8. I. 1914. Der Versuch, dem Tier die kleine Menge von 0,05 g Cerussa zur Nahrung beizufügen, scheitert.

9. I. 1914. Das Tier kommt in den Käfig, dessen Sägemehlstreu mit Cerussa leicht durchmengt ist.

17. I. 1914. Die Haare des Tieres gehen leicht aus.

19. I. 1914. Das Tier erhält per Sonde 100 ccm einer dickbreiigen, aus $BaSO_4$, Kartoffeln und Wasser bestehenden Nahrung.

Durchleuchtung $^1/_2$ Stunde p. c. Magen prall gefüllt.

Durchleuchtung $1^3/_4$ Stunden p. c. Der Magen ist nicht mehr deutlich gefüllt. Der Dünndarm ist in großen, teils zusammenhängenden Partien, perlschnurartig sichtbar.

Durchleuchtung 5 Stunden p. c. Noch keine Dickdarmfüllung.

Durchleuchtung 6 Stunden p. c. Der Dickdarm ist in allen Abschnitten prall gefüllt. Dünndarm leer.

Durchleuchtung 8 Stunden p. c. Im distalen Kolon eine große abgerissene Stelle; es scheint Defäkation stattgefunden zu haben.

Durchleuchtung 24 Stunden p. c. Dickdarm leer.

23. I. 1914. Die Nahrungsaufnahme ist schlechter geworden.

24. I. 1914. Die Durchleuchtungen geben keine wesentlichen Abweichungen vom letzten Befund.

27. I. 1914. Das Tier fährt im Käfig plötzlich auf und überschlägt sich. Es läuft bei gekrümmtem Rücken mit merkwürdig federndem Gang, der dadurch zustande kommt, daß die hinteren Extremitäten versteift gehalten und dann vom Boden abgestoßen werden. Dadurch fliegt die hintere Körperhälfte bei jedem Sprung hoch. Der Stuhlgang ist von normaler Beschaffenheit, hellgelb und mittelfest. Die Durchleuchtung ergibt nach $^1/_2$ Stunde Magenfüllung, $1^3/_4$ Stunden p. c. vollständige Dünndarmfüllung, 5 Stunden p. c. Dickdarmfüllung. Nach 24 Stunden war der Darm leer.

28. I. 1914. Das Tier scheint wieder wohl, es läuft frisch und ohne die gestrigen Eigentümlichkeiten.

30. I. 1914. Die Symptome vom 27. I. 1914 wiederholen sich. Das Tier scheint heftige Schmerzen zu haben, da es sehr schreit, sich krümmt und windet (Kolik?).

Durchleuchtung $^1/_2$ Stunde p. c. Magen gefüllt.

Durchleuchtung 2 Stunden p. c. Überall perlschnurartige Dünndarmfüllung.

Durchleuchtung 5 Stunden 10 Minuten p. c. Während einer heftigen Schmerzattacke stellt sich die Dünndarmfüllung als langer, fadenförmiger

Schatten dar, und zwar ohne Unterbrechung. Die Dickdarmfüllung reicht bis in den untersten Teil des distalen Kolons.

Durchleuchtung 5 1/2 Stunden p. c. Abermals während eines Schmerzanfalles fadendünne, stark gewundene Dünndarmschatten. Dickdarmbefund unverändert.

Durchleuchtung 24 Stunden p. c. Abdomen leer.

2. II. 1914. Das Tier macht einen sehr ermatteten Eindruck.

4. II. 1914. Durchleuchtung ohne neuen Befund.

5. II. 1914. Das Tier frißt nicht, es hat anscheinend wieder Schmerzen und läuft mit angezogenen Hinterbeinen.

6. II. 1914. Tier wieder wohl.

9. II. 1914. Durchleuchtung 1/2 Stunde p. c. Der Dünndarm ist in den oberen Partien bereits gefüllt und weist wenig Segmentierung auf.

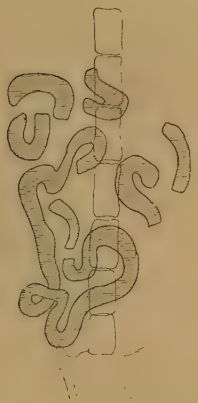

Fig. 6. Schirmpause. Tier II. 9. II. 1914. 1 Stunde p. c.

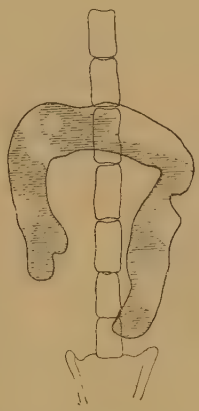

Fig. 7. Schirmpause. Tier II. 9. II. 1914. 4 Stunden p. c. Die Aussparung der Schraffierung bedeutet Gas.

Durchleuchtung 1 Stunde p. c. Der Magen ist leer. Der gesamte Dünndarm verläuft fast ohne Segmentierung wie ein breites zusammenhängendes Band, dabei sind die peristaltischen Bewegungen deutlich, ja sogar lebhaft.

Durchleuchtung 3 Stunden p. c. Proximales Kolon und Anfangsteil des distalen Kolons gefüllt. In den unteren Abschnitten des Dünndarms nur noch geringe Schatten.

Durchleuchtung 4 Stunden p. c. Dickdarm bis in den Endabschnitt gefüllt. Dünndarm leer.

Durchleuchtung 24 Stunden p. c. Im gesamten distalen Kolon Füllung.

Durchleuchtung 26 Stunden p. c. Noch geringe Füllung im Rektum. Die Nahrungsaufnahme ist schlecht.

12. II. 1914. Die Nahrungsaufnahme ist auch weiterhin unbefriedigend.

13. II. 1914. Durchleuchtung 2 Stunden p. c. Der Dünndarm ist überall gefüllt, die oberen Partien nicht so prall wie die unteren. Diese

sind total atonisch, ohne Segmentierung. In den oberen Partien sind stellenweise noch Schnürringe, wenngleich die perlschnurartige Beschaffenheit auch hier fast nicht mehr zu erkennen ist.

Durchleuchtung 4 Stunden p. c. Der Dünndarm ist leer. Die Anfangspartie des distalen Kolons ist prall gefüllt und weist deutliche Kontraktionsringe auf.

Durchleuchtung 6 Stunden p. c. Das distale Kolon zeigt Stellen ampullenartiger Erweiterung neben Stellen stärkster Kontraktion, wodurch ein ziemlich groteskes Bild entsteht. Die Füllung ist nicht vorwärts geschritten.

Durchleuchtung 8 Stunden p. c. Keine Änderung.

Durchleuchtung 24 Stunden p. c. Im distalen Kolon noch starke Füllung und deutliche Kontraktionsringe.

Durchleuchtung 26 Stunden p. c. Im distalen Kolon, speziell im Endabschnitt, sitzen, an vier Stellen voneinander getrennt, kirschgroße Schatten.

Durchleuchtung 28 Stunden p. c. Abdomen leer.

Fig. 8. Pause nach dem Diapositiv der Originalplatte verkleinert auf 9×12. Tier II. 13. II. 1914. 2 Stunden p. c.

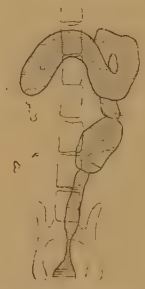

Fig. 9. Pause nach dem Diapositiv der Originalplatte verkleinert auf 9×12. Tier II. 13. II. 1914. 6 Stunden p. c.

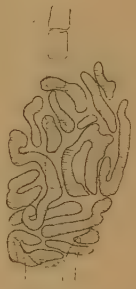

Fig. 10. Pause nach verkleinertem Diapositiv 9×12. Tier II. 18. II. 1914. 1½ Stunden p. c.

18. II. 1914. Durchleuchtung 15 Stunden p. c. Magen und Pylorus prall gefüllt. Der Dünndarm ist im oberen Abschnitt deutlich sichtbar. Es sind Segmentierungen vorhanden. Die schmalen und breiten Partien des ziemlich kontinuierlich zusammenhängenden Bandes sind aber nicht wesentlich im Dickengrad verschieden.

Durchleuchtung 1½ Stunden p. c. Der gesamte Dickdarm stellt sich als abnorm breites, zusammenhängendes, fast nirgends segmentiertes Band dar. Die peristaltischen Bewegungen sind deutlich.

Durchleuchtung 2 Stunden p. c. Die Dünndarmfüllung ist nur noch im Ileum deutlich. Das proximale Kolon und der Anfangsteil des distalen Kolons sind bereits stark gefüllt.

Durchleuchtung 3 Stunden p. c. Im Dünndarm nur noch vereinzelte Schatten. Proximales wie distales Kolon prall gefüllt, deutlich segmentiert.

Durchleuchtung 6½ Stunden p. c. Der Dünndarm ist leer. Im distalen Kolon wechseln ampullenartige Erweiterungen mit starken Stenosen.

Durchleuchtung 25 Stunden p. c. Der untere Abschnitt des distalen Kolons enthält, voneinander getrennte, stark segmentierte, walnußgroße Schatten.

Durchleuchtung 27 Stunden p. c. Keine Änderung.

Durchleuchtung 29 Stunden p. c. Abdomen leer.

20. II. 1914. Die Ernährung ist andauernd mangelhaft.

27. II. 1914. Durchleuchtung 2 Stunden p. c. Es ist bereits totale Dickdarmfüllung vorhanden. Im Dünndarm nur ganz vereinzelte Schatten, die teilweise Segmentierungen aufweisen.

Durchleuchtung $5\,^3/_4$ Stunden p. c. Der Dünndarm ist leer. Im proximalen Kolon ist ein 4 cm langer, schmaler Schatten sichtbar. Dann folgt eine Unterbrechung, über den Anfangsteil des distalen Kolons hinüberreichend, bis zum absteigenden Schenkel des distalen Kolons, wo pralle Füllung, lediglich an einer Stelle auf die Länge von 1 cm unterbrochen, deutlich segmentiert, vorhanden ist.

Durchleuchtung 28 Stunden p. c. Die Füllung des distalen Kolons ist unverändert.

Durchleuchtung 30 Stunden p. c. Kein neuer Befund.

Durchleuchtung 32 Stunden p. c. Abdomen leer.

2. III. 1914. Das Tier ist nachts ohne vorherige Anzeichen in sehr reduziertem Körperzustand verendet.

Gewichte:

18. XII. 1913	1590 g.
30. XII. 1913	2130 »
16 I. 1914	2730 »
27. I. 1914	1540 »
4. II. 1914	1340 »
12. II. 1914	1180 »
27. II. 1914	1170 »

Sektionsbefund: Gewicht 1150 g.

Das Tier ist total abgemagert, alles Fett, speziell das des Netzes und des Mesenteriums, ist geschwunden. Der Magen ist leer, der Dünndarm liegt als gleichmäßig breites Band ohne Kontraktionen vor. Der Dickdarm erscheint im Gegensatz zu dem hellrot gefärbten Dünndarm livid, er ist leer. Die Eröffnung des Darmes ergibt stellenweise starke Injektion der katarrhalisch aussehenden Schleimhaut. Der ganze Darm ist mit gelbem, zähen Darmschleim belegt. Die Leber ist muskatnußartig, fettig infiltriert. Die Milz ohne Befund. Die Nieren sind in Rinde und Mark vergrößert, die Kapsel prall gespannt. Herz, Lungen und Gehirn ohne Befund.

Beobachtungszeit: 105 Tage.

Versuchsdauer: 65 Tage.

Resultat: Es ist an dem Tier sicherlich eine chronische Bleivergiftung erzielt worden, die ihren Ausgang anscheinend vom Intestinaltrakt genommen hat. Ziemlich zu Beginn des Versuches aufgetretene encephalitische Erscheinungen sind bald wieder verschwunden. Die Durchleuchtungen ergaben folgende, von der Norm abweichende

Resultate: Die Durchwanderung der Dünndarmschlingen hat während der Versuchsdauer an Schnelligkeit sichtlich zugenommen. Wenn auch von absoluten Zahlen Abstand genommen wird, so hat sich doch gezeigt, daß bei Beibehaltung der gleichen Nahrung (Kohlehydrate) eine relative Beschleunigung der Dünndarmpassage unverkennbar war. Dabei haben sich im Röntgenbilde abnorme Konfigurationen ergeben. Es sind im Spätstadium der Vergiftung die sonst vorhandenen Segmentierungen des Dünndarms verschwunden und haben einer gleichmäßigen Atonie Platz gemacht. Der Dickdarm dagegen wies nahezu das umgekehrte Bild auf. Die sonst üblichen Durchwanderungszeiten nahmen an Dauer gegen das Versuchsende zu, wenngleich sie noch keine pathologischen Zahlenwerte erreichten. Die Röntgenbilder zeigten Vermehrung des Tonus im Dickdarm, was sich durch stärkeres Auftreten von Kontraktionsringen und hierdurch bedingte, vikariierende ampullenartige Erweiterungen darstellte. Die Peristaltik des Dünndarms im Sinne Bayliß und Starlings war immer deutlich nachweisbar, sie nahm gegen Ende der Vergiftung an Intensität zu.

Tier III. Anfangsgewicht 2000 g.

18. XI. 1914. Das Tier erhält 125 g Milch und 30 ccm Rizinusöl. Durchleuchtungen fanden statt am 19., 21. und 22. XI., 6., 10., 13., 15., 17. und 22. XII., jeweils mit normaler Kontrastmahlzeit (5 Teelöffel gekochtes, durchgetriebenes Fleisch, 1 Teelöffel $BaSO_4$, das Ganze mit Milch zu Brei verrührt). Die Resultate stimmten auch bei diesen Durchleuchtungsserien überein, so daß die Durchleuchtungen vom 22. XII. als Norm gelten dürfen.

Durchleuchtung $^1/_2$ Stunde p. c. Der Magen ist prall gefüllt. An der großen und kleinen Kurvatur Einziehungen, von Kontraktionsringen herrührend. Peristaltische Bewegungen deutlich.

Durchleuchtung 1 Stunde p. c. Die Füllung geht bis zum Ende des Pylorus. Die Pyloruspartie ist stark segmentiert.

Durchleuchtung $1^1/_2$ Stunden p. c. In den oberen Dünndarmpartien sind zusammenhängende perlschnurartige Schatten sichtbar; die Peristaltik ist deutlich und lebhaft.

Durchleuchtung 3 Stunden p. c. Die Dünndarmfüllung erstreckt sich über alle Dünndarmabschnitte in gleichen Teilen. Magen und Pylorus sind noch stark gefüllt.

Durchleuchtung $4^1/_2$ Stunden p. c. Keine Dickdarmfüllung sichtbar.

Durchleuchtung $5^3/_4$ Stunden p. c. Der Magen ist noch gefüllt. Die Dünndarmfüllung hat sich besonders nach den tiefer liegenden Abschnitten verschoben, das proximale Kolon ist im aufsteigenden Schenkel gefüllt, dabei deutlich segmentiert.

Durchleuchtung 7 Stunden p. c. Im Magen und Pylorus noch geringe Füllung. Der Dünndarm ist bis auf vereinzelte Schatten leer, ebenso das

proximale Kolon. Das distale Kolon weist pralle Füllung auf, die sich bis in den Endabschnitt fortsetzt und deutlich segmentiert ist.

Durchleuchtung 10 Stunden p. c. Das distale Kolon ist im Anfangsteil fast leer, die Endabschnitte sind noch unverändert prall gefüllt

Durchleuchtung 24 Stunden p. c. Das Abdomen ist leer.

Beginn der Vergiftung.

29. XII. 1913. Der Morgennahrung wird von heute ab 0,2 g Cerussa beigegeben. Das Tier nimmt nur die Hälfte der Mahlzeit.

31. XII. 1913. Das Tier erbricht die gegebene Mahlzeit.

3. I. 1914. Da die Nahrungsaufnahme in den letzten Tagen fast gänzlich sistierte, wird wieder normale Nahrung gegeben.

8. I. 1914. Ein erneuter Versuch mit kleinerer Beimengung von Cerussa (0,05 g) scheitert.

9. I. 1914. Das Tier wird in den bereits beschriebenen Käfig mit Sägemehl-Cerussastreu gebracht.

13. I. 1914. Durchleuchtungen in zweistündigen Intervallen ergeben keine wesentlichen Befunde.

17. I. 1914. Eine Durchleuchtungsserie ergibt, daß die Durchwanderung des Dünnarms bereits nach 4 Stunden erfolgt ist, nach 5 Stunden Füllung des Rektums.

19. I. 1914. Das Tier überschlägt sich beim Herausspringen aus dem Käfig. Es scheint eine Encephalitis einzusetzen. Die Nahrungsaufnahme ist schlecht.

21. I. 1914. Das Tier hat beim Gehen wesentliche Gleichgewichtsstörungen, es wankt von links nach rechts und verweigert die Nahrungsaufnahme.

22. I. 1914. Das Taumeln des stark ermatteten Tieres ist heftiger geworden. Bei der Vorwärtsbewegung schleicht sich das Tier an der Wand entlang, um dadurch Stütze zu finden. Die hinteren Extremitäten werden beim Gehen stark gespreizt. Das Umkehren geschieht vorsichtig und mühsam.

23. I. 1914. Das Tier mußte heute aus dem Käfig entfernt werden, da es infolge seines Zustandes zu starke Beunruhigung der übrigen Tiere verursachte. Es kann nicht mehr gehen, liegt mit eingezogenem Kopfe und überkugelt sich bei dem Versuche, es auf die Füße zu stellen. Die Nahrungsaufnahme ist gänzlich eingestellt.

24. I. 1914. Seit heute morgen vermag das Tier nicht mehr zu sitzen. Es liegt mit forcierter und beschleunigter Atmung auf der Seite. Die Extremitäten sind gestreckt spastisch. Bei Berührung tritt sofort ein Krampf mit heftigen klonischen Zuckungen auf, der schließlich rigiden Spasmen der Extremitäten weicht. Der Krampf, der ganz epileptiformen Charakter trägt, dauert etwa 40 Sekunden. Die Atmung ist während dieser Zeit äußerst mühsam. Der Krampf kann bei erneuter Berührung wieder ausgelöst werden. Die Spasmen der vorderen Extremitäten sind dabei stärker als die der hinteren.

25. I. 1914. Das Tier ist in der Nacht verendet.

Gewicht:

18. XII. 1913	2000 g
30. XII. 1913	2100 »
17. I. 1914	1650 »
22. I. 1914	1490 »
23. I. 1914	1400 »

Beobachtungszeit: 67 Tage.
Versuchsdauer: 56 Tage.

Resultat: Das Tier ist an einer Encephalitis zugrunde gegangen. Die Beobachtungen am Intestinaltrakt waren dabei noch nicht so weit gediehen, daß Schlüsse daraus gezogen werden könnten.

Tier IV. Anfangsgewicht 2400 g.

18. XI. 1913. Das Tier erhält 125 ccm Milch mit 30 ccm Rizinusöl. Am Tage darauf dieselbe Nahrung. Durchleuchtungen am 21. und 27. XI., 6., 10., 15., 17., 20. und 22. XII., auch diese Durchleuchtungen des normalen Tieres gestatten eine Serie, und zwar die vom 15. XII., als Norm herauszugreifen.

15. XII. 1913. Durchleuchtung $^1/_2$ Stunde p. c. Der Magen ist im Fundusteil prall gefüllt. An der großen und kleinen Kurvatur sind Kontraktionsringe sichtbar. Peristaltik ist deutlich.

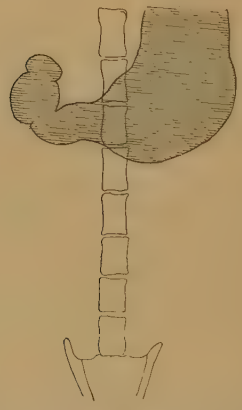

Fig. 11. Schirmpause. Tier IV. 15. XII. 1913. $^1/_2$ Stunde p. c.

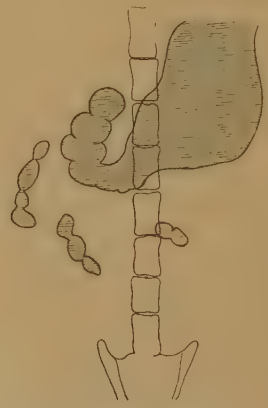

Fig. 12. Schirmpause. Tier IV. 15. XII. 1913. 2 Stunden p. c.

Durchleuchtung 1 Stunde p. c. Die Pyloruspartie ist noch nicht ganz gefüllt. In der Gegend des Antrums sehr starke Kontraktionsringe. Der Sphinkter grenzt sich scharf ab.

Durchleuchtung 2 Stunden p. c. Die Magenfüllung ist unverändert. Im obersten Abschnitt des Dünndarms ist auf kurze Strecke Inhalt sichtbar, der deutlich durch Kontraktionsringe abgeteilt ist.

Durchleuchtung 3 Stunden p. c. Der Magenschatten wie oben. Der Dünndarminhalt ist fortgeschritten, es haben sich mehrere kleine Partien abgeteilt.

Durchleuchtung 4 Stunden p. c. Die Dünndarmfüllung ist bis ins kleine Becken hinein deutlich zu verfolgen. Sie ist jedoch vorzugsweise auf die rechte Seite des Abdomens verlegt. Der Magenschatten ist noch sehr groß.

Durchleuchtung 5 Stunden p. c. Der gesamte Dünndarm ist überall mit größtenteils zusammenhängenden, aber gut segmentierten Massen gefüllt. Der Magenschatten ist deutlich. Die Peristaltik lebhaft. Im Dickdarm noch keine Füllung.

Durchleuchtung 6 Stunden p. c. Magen- und Dünndarmfüllung noch sehr stark. Proximales Kolon und Anfangsteil des distalen Kolons gefüllt, gut segmentiert.

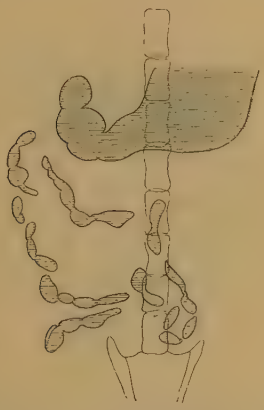

Fig. 13. Schirmpause. Tier IV. 15. XII. 1913. 4 Stunden p. c.

Fig. 14. Schirmpause. Tier IV. 15. XII. 1913. 7 Stunden p. c.

Durchleuchtung 7 Stunden p. c. Die Dünndarmfüllung ist bis auf wenige Reste verschwunden. Das proximale Kolon ist nur noch in der Gegend der rechten Flexur gefüllt. Das distale Kolon ist prall gefüllt.

Durchleuchtung 24 Stunden p. c. Das Abdomen ist leer.

Beginn der Vergiftung.

29. XII. 1913. Das Tier erhält als Beimengung zur Morgenmahlzeit 0,2 g Cerussa.

31. XII. 1913. Das Tier verweigert die Nahrung.

5. I. 1914. Nachdem das Tier 3 Tage lang wieder gefressen, beginnt es von neuem die Nahrung zu verweigern.

8. I. 1914. Die Cerussamenge wird auf 0,05 g herabgesetzt, trotzdem verweigert das Tier die Nahrung.

9. I. 1914. Das Tier wird in den »Bleikäfig« gebracht.

10. I. 1914. Durchleuchtungen 2 Stunden p. c. und 6 Stunden p. c. ergeben keine abweichenden Resultate.

19. I. 1914. Durchleuchtung $^1/_2$ Stunde p. c. Magen prall gefüllt.

Durchleuchtung 2 Stunden p. c. Es sind bereits die untersten Dünndarmabschnitte gefüllt.

Durchleuchtung 5 Stunden p. c. Proximales Kolon und Anfangsteil des distalen Kolons gefüllt.

Durchleuchtung 8 Stunden p. c. Der pralle Schatten reicht bis zum Ende des distalen Kolons.

Durchleuchtung 24 Stunden p. c. Abdomen ist leer.

27. I. 1914. Durchleuchtung $1^3/_4$ Stunden p. c. Der Magenschatten ist deutlich. Die Füllung des Dickdarms, die überall gut segmentiert und perlschnurartig ist, befindet sich bereits in den untersten Abschnitten des Ileums. Die Peristaltik ist lebhaft.

Fig. 15. Schirmpause. Tier IV. 19. I. 1914. 2 Stunden p. c.

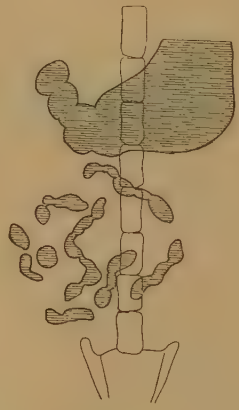

Fig. 16. Schirmpause. Tier IV. 27. I. 1914. $1^3/_4$ Stunden p. c.

Durchleuchtung 4 Stunden p. c. Der Anfangsteil des proximalen Kolons ist gefüllt.

Durchleuchtung 6 Stunden p. c. Die Füllung reicht bis ins Rektum und ist überall prall und gut segmentiert.

Durchleuchtung 24 Stunden p. c. Das distale Kolon zeigt an zwei Stellen spindelförmige, ungefähr haselnußgroße Füllungen. Das Rektum ist leer.

Durchleuchtung 26 Stunden p. c. Derselbe Befund. Die Nahrungsaufnahme ist schlecht. Eine lebende Maus wird jedoch gefressen.

2. II. 1914. Das Tier macht einen sehr reduzierten und ermatteten Eindruck. Die Rückenhaare sind aufgestellt und gehen leicht aus.

4. II. 1914. Durchleuchtung $^1/_2$ Stunde p. c. Magen- und obere Darmpartien gefüllt.

Durchleuchtung 1 Stunde p. c. Im gesamten Dünndarm schon Füllungen, die dadurch auffallen, daß die Kontraktionsringe sehr undeutlich sind.

Durchleuchtung $2\,^3/_4$ Stunden p. c. Im Cökum Füllung. Untere Partien des Dünndarms weisen noch Schatten auf. Die perlschnurartige Figuration ist sehr verschwommen. Die Peristaltik ist lebhaft.

Durchleuchtung 4 Stunden p. c. Der Dünndarm ist bis auf Spuren leer. Das distale Kolon ist prall gefüllt, deutlich segmentiert.

Durchleuchtung 6 Stunden p. c. Die Dünndarmschatten sind verschwunden. Im Dickdarm derselbe Befund wie oben.

Durchleuchtung 24 Stunden p. c. Im distalen Kolon noch Füllung.

Durchleuchtung 26 Stunden p. c. Keine Änderung.

Durchleuchtung 28 Stunden p. c. Kurz vor der Durchleuchtung hat Defäkation stattgefunden. Der Darm ist leer.

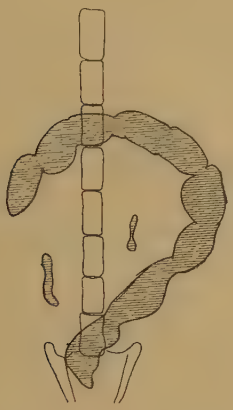

Fig. 17. Schirmpause. Tier IV. 27. I. 1914. 6 Stunden p. c.

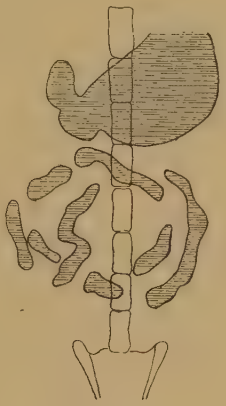

Fig. 18. Schirmpause. Tier IV. 4. II. 1914. 1 Stunde p. c.

6. II 1914. Das Tier nimmt seit gestern keinerlei Nahrung mehr auf. Es ist sehr ermattet.

7. II. 1914. Das Tier ist in der Nacht verendet.

Gewichte:

18. XI. 1913	2400 g.
30. XII. 1913	2630 »
17. I. 1914	2050 »
27. I. 1914	1710 »
4. II. 1914	1440 »
8. II. 1914	1380 »

Sektionsbefund: Magen weit, leer. Der Dünndarm ist überall schlaff, atonisch, streckenweise lufthaltig und leer. Die oberen Partien sind hellrot, die unteren livid gefärbt.

Im Dickdarm ist vom Cökum ab Füllung vorhanden, die verschieblich ist. Die Schleimhaut des gesamten Intestinaltrakts ist aufgelockert, stellenweise stark injiziert und überall von zähem Schleim bedeckt. Die Leber ist muskatnußähnlich, fettig infiltriert. Die Nieren sind in Rinde und

Mark verbreitert, gequollen, die Grenze zwischen Rinde und Mark unscharf. Herz, Lungen, Gehirn ohne Befund. Die Milz ist vergrößert.

Beobachtungszeit: 82 Tage.

Versuchsdauer: 71 Tage.

Resultat: Es wurde eine chronische Bleivergiftung erzielt, die ähnliche Resultate zeitigte wie bei Tier II. Auch hier trat Beschleunigung der Dünndarmpassage auf und gleichzeitig damit Abnahme der Segmentation des Dünndarms, die sich im Röntgenbilde durch breite, wenig oder gar nicht gegliederte Bandschatten äußerte. Die fortlaufende Peristaltik des Dünndarms war immer deutlich zu verfolgen, sie hat sich gegen Ende der Versuche gesteigert. Die gegen das Versuchsende hin zunehmende Verlangsamung der Dickdarmdurchwanderung war ebenso deutlich, wie im Falle II. Das Röntgenbild wies ebenfalls starke Kontraktionsringe im Dickdarm auf. Es kam jedoch nicht zu derartig grotesken Bildern wie bei Tier II.

Tier V. Anfangsgewicht 2270 g.

Das Tier, das tags vorher Rizinusöl mit Milch erhalten, weist folgende, mit den übrigen Versuchstieren übereinstimmende Durchleuchtungsresultate auf.

28. I. 1914. Durchleuchtung $^1/_2$ Stunde p. c. Der Magen ist prall gefüllt. An der großen und kleinen Kurvatur sind deutliche Kontraktionsringe vorhanden. Die Peristaltik ist lebhaft.

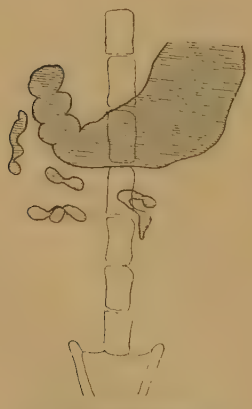

Fig. 19. Schirmpause. Tier V. 28. I. 1914. $1^1/_2$ Stunden p. c.

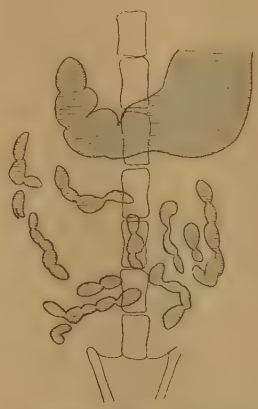

Fig. 20. Schirmpause. Tier V. 28. I. 1914. 3 Stunden p. c.

Fig. 21. Schirmpause. Tier V. 28. I. 1914. 6 Stunden p. c.

Durchleuchtung 1 Stunde p. c. Der Magenschatten ist im Fundusteil nicht verändert. Der Pylorus ist scharf abgegrenzt, im Antrum starke Einschnürungen.

Durchleuchtung $1^1/_2$ Stunden p. c. Magen und Pylorusfüllung zeigen noch das gleiche Bild. Im oberen Abschnitt des Dünndarms gut segmentierte, perlschnurartige Füllungen zu sehen. Die Peristaltik ist lebhaft.

Durchleuchtung 3 Stunden p. c. Der Dünndarm ist in allen Abschnitten gefüllt. Die Segmentierung der größtenteils zusammenhängenden Dünndarmschatten ist deutlich.

Durchleuchtung $4^1/_2$ Stunden p. c. Es hat eine Verschiebung des Dünndarminhaltes nach den unteren Partien zu stattgefunden. Der Dickdarm ist jedoch noch leer.

Durchleuchtung 6 Stunden p. c. Der Dünndarminhalt ist bis auf kleine Reste verschwunden. Der gesamte Dickdarm ist gleichmäßig gefüllt, deutlich segmentiert.

Durchleuchtung 8 Stunden p. c. Der Inhalt des proximalen Kolons ist verschwunden. Die Füllung erstreckt sich auf das ganze distale Kolon.

Durchleuchtung 24 Stunden p. c. Der Dickdarm ist leer.

Beginn der Vergiftung.

30. I. 1914. Das Tier kommt in den »Bleikäfig«.

31. I. 1914. Die Nahrung wird verweigert.

6. II. 1914. Die Nahrungsaufnahme ist wieder normal. Eine Durchleuchtungsserie ergab keine wesentlichen Resultate.

10. II. 1914. Am linken vorderen Eckzahn und den Schneidezähnen ist ein Bleisaum aufgetreten.

13. II. 1914. Bei einer 3 Stunden p. c. stattgefundenen Durchleuchtung findet sich der Dünndarm fast leer. Im Dickdarm pralle, bis ins Rektum hinabreichende, überall gut segmentierte Füllung.

16. II. 1914. Durchleuchtung $^1/_2$ Stunde p. c. Die Magenfüllung ist deutlich. Die obersten Abschnitte des Dünndarms weisen zusammenhängende, gut segmentierte Füllungen auf.

Durchleuchtung $1^3/_4$ Stunden p. c. In der Mitte des Abdomens einige Dünndarmschatten. Das gesamte Kolon ist prall gefüllt. Segmentierung nur im Colon ascendens deutlich.

Durchleuchtung 6 Stunden p. c. Der Dickdarminhalt hat sich nach dem Rektum vorgeschoben. Das proximale Kolon ist leer.

Durchleuchtung 24 Stunden p. c. Das Abdommen ist leer.

18. II. 1914. Die Durchleuchtungen scheitern, da das Tier erbricht.

27. II. 1914. Durchleuchtung $^1/_2$ Stunde p. c. Magen und Dünndarm deutlich zu sehen. Die Dünndarmfüllung ist auf weite Strecken hin zusammenhängend, die Segmentierung fehlt fast vollständig, so daß sich der Dünndarm als breites Band projiziert. Die Peristaltik ist lebhaft.

Durchleuchtung $1^1/_2$ Stunden p. c. Im Dünndarm nur noch wenig Inhalt. Das proximale Kolon und Anfangsteil des distalen Kolons sind zusammenhängend prall gefüllt. Kontraktionsringe deutlich.

Durchleuchtung 5 Stunden p. c. Der Dünndarm ist leer. Der Inhalt des distalen Kolons zieht als breiter Schatten in leicht geschweiftem Bogen ins kleine Becken.

Durchleuchtung 7 Stunden p. c. Keine wesentliche Veränderung.

Durchleuchtung 24 Stunden p. c. Der untere Teil des distalen Kolons ist kontinuierlich prall gefüllt. In der Gegend der linken Knickungsstelle ist ein etwa 3 cm langer Schatten wahrnehmbar.

Durchleuchtung 26 Stunden p. c. Derselbe Befund.

Durchleuchtung 28 Stunden p. c. Das Abdomen ist leer.

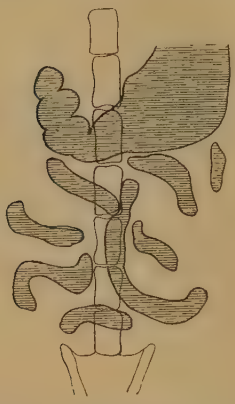

Fig. 22. Schirmpause. Tier V. 27. II. 1914. $^1/_2$ Stunde p. c.

Fig. 23. Schirmpause. Tier V. 27. II. 1914. $1^1/_2$ Stunden p. c.

3. III. 1914. Das Tier frißt fast nichts mehr.

6. III. 1914. Die Nahrungsaufnahme ist wieder befriedigend.

7. III. 1914. Eine Dünndarmdurchleuchtung $1^1/_4$ Stunden p. c. ergibt dasselbe Bild wie am 27. II. Der Dünndarm zieht bandartig atonisch, prall gefüllt bis zur Einmündung ins Cökum. Die peristaltischen Bewegungen sind lebhaft.

10. III. 1914. Die Nahrungsaufnahme ist abermals reduziert.

16. III. 1914. Durchleuchtung $1^1/_2$ Stunden p. c. Die Dünndarmfüllung ist prall zusammenhängend, bandartig und zieht mit mehrfacher Abknickung tief ins kleine Becken.

Durchleuchtung 2 Stunden p. c. Der Dickdarm ist prall gefüllt, leicht segmentiert und reicht mit seinem breiten Schatten bis in die Gegend des linken oberen Darmbeinschaufelrandes. Die Dünndarmschatten sind bis auf Reste verschwunden.

Durchleuchtung 4 Stunden p. c. Das proximale Kolon ist leer. Die Füllung beginnt im Anfangsteil des distalen Kolons und erstreckt sich als kontinuierlicher Schatten bis ins Becken. Segmentierung deutlich.

Durchleuchtung 6 Stunden p. c. Keine Veränderung.

Durchleuchtung 8 Stunden p. c. Die Füllung ist im Anfangsteil des distalen Kolons verschwunden. Die peripheren Dickdarmabschnitte sind prall gefüllt.

Durchleuchtung 24 Stunden p. c. Im distalen Kolon noch die alte Füllung. Deutliche Segmentierung.

Durchleuchtung 26 Stunden p. c. Keine Veränderung.

Durchleuchtung 30 Stunden p. c. Der Dickdarm ist leer.

24. III. 1914. Das Tier ist sehr elend.

Durchleuchtung $1^1/_2$ Stunden p. c. Ergibt bereits Dickdarmfüllung.

Durchleuchtung 28 Stunden p. c. Im distalen Kolon noch Füllung.

2. IV. 1914. Das Tier äußerst elend, abgemagert und erbricht die Kontrastmahlzeit.

7. IV. 1914. Das Tier ist an Ermattung und Inanition zugrunde gegangen.

Gewichte:

28. I. 1914	2270 g.
3. II. 1914	2040 »
13. II. 1914	2230 »
27. II. 1914	2220 »
4. III. 1914	2010 »
17. III. 1914	1850 »
24. III. 1914	1600 »
7. IV. 1914	1350 »

Sektionsbefund: Das Tier ist total abgemagert. Bei der Eröffnung des Bauches liegt das fettlose Netz vor, durch das der Dünndarm überall durchschimmert. Magen und Dünndarm sind schlaff, ohne jede Kontraktion und leer. Der Dickdarm weist Kontraktionsringe auf, ist aber ebenfalls leer. Die Schleimhaut des gesamten Intestinaltrakts ist überall gut durchblutet, stellenweise stark injiziert. Die Schleimhaut ist etwas aufgelockert und mit zähem Schleim bedeckt. Die Leber ist fettig infiltriert, muskatnußartig. Die Milz leicht vergrößert. Die Nieren sind groß, prall und weisen Verbreiterung von Rinde und Mark auf. Herz, Lunge und Gehirn ohne Besonderheiten.

Beobachtungszeit: 37 Tage.

Versuchsdauer: 35 Tage.

Resultat: Es wurde eine chronische Bleivergiftung erzielt, die sich in erster Linie auf den Intestinaltrakt erstreckte und der das Tier erlegen ist. Auch bei diesem Tier trat die beschleunigte Dünndarmpassage in den Vordergrund, bei gleichzeitig auftretender Atonie des Dünndarms. Die fortlaufende Peristaltik des Dünndarms konnte immer beobachtet werden. Sie hat an Lebhaftigkeit ebenfalls gegen Ende der Versuche zugenommen. Im Dickdarm dagegen zeigte sich wieder eine Verlangsamung der Passage, verbunden mit Steigerung der stehenden Kontraktionsringe.

Tier VI. Anfangsgewicht 2100 g.

16. II. 1914. Das Tier hat tags vorher 125 ccm Milch mit 30 ccm Rizinusöl erhalten.

Durchleuchtung $^1/_2$ Stunde p. c. Der Magen ist bis zum Antrum prall gefüllt.

Durchleuchtung $^3/_4$ Stunden p. c. Der Pylorus ist deutlich sichtbar, gut segmentiert, der Fundus nicht verändert.

Durchleuchtung 2 Stunden p. c. Fundus und Pars pylorica sind noch prall gefüllt. In den obersten Abschnitten des Dünndarms sind deutlich zusammenhängende perlschnurartige Schatten vorhanden. Peristaltik lebhaft.

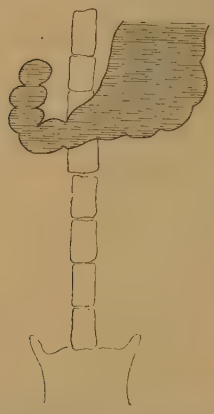

Fig. 24. Schirmpause. Tier VI. 16. II. 1914. $^1/_2$ Stunde p. c.

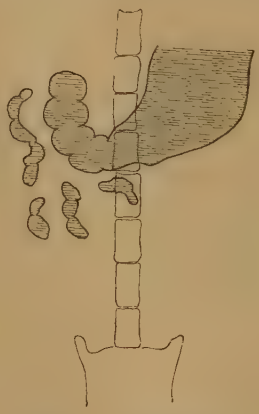

Fig. 25. Schirmpause. Tier VI. 16. II. 1914. 2 Stunden p. c.

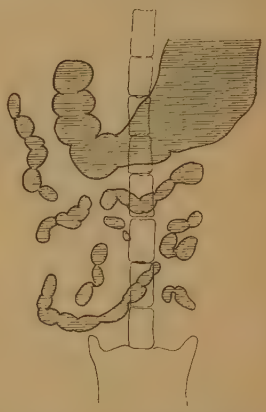

Fig. 26. Schirmpause. Tier VI. 16. II. 1914. 4 Stunden p. c.

Durchleuchtung 4 Stunden p. c. Die Magenfüllung ist noch unverändert. Die Dünndarmfüllung ist über das ganze Abdomen gleichmäßig verteilt. Dickdarm noch leer.

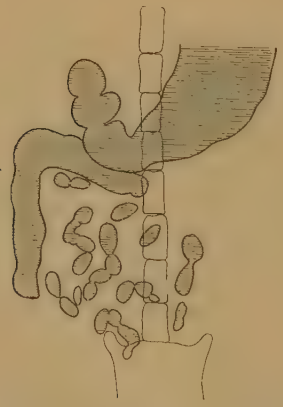

Fig. 27. Schirmpause. Tier VI. 16. II. 1914. 6 Stunden p. c.

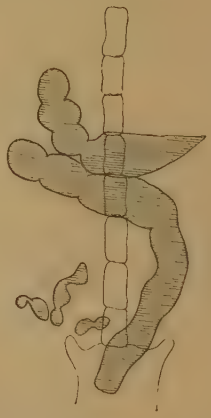

Fig. 28. Schirmpause. Tier VI. 16. II. 1914. 8 Stunden p. c.

Durchleuchtung 5 Stunden p. c. Keine wesentliche Veränderung.

Durchleuchtung 6 Stunden p. c. Die Dünndarmfüllung hat sich hauptsächlich in die unteren Partien geschoben. Das proximale Kolon und der Anfangsteil des distalen Kolons ist prall, gut segmentiert, gefüllt.

Durchleuchtung 8 Stunden p. c. Die Dünndarmfüllung ist bis auf Reste verschwunden. Das proximale Kolon ist leer. 2 cm von der rechten Knickungsstelle beginnt die pralle, ziemlich gleichmäßig segmentierte Dickdarmfüllung, die bis ins Becken hinabzieht.

Durchleuchtung 9 Stunden p. c. Der Dickdarminhalt beginnt erst unterhalb der linken Knickungsstelle, zieht von da ab ununterbrochen bis ins kleine Becken.

Durchleuchtung 24 Stunden p. c. Abdomen ist leer.

Beginn der Vergiftung.

20. II. 1914. Das Tier kommt in den »Bleikäfig«.

24. II. 1914. Die Durchleuchtungen ergeben keinen neuen Befund.

3. III. 1914. Die Nahrungsaufnahme ist sehr schlecht, das Tier stark abgemagert.

Durchleuchtung $^3/_4$ Stunden p. c. Der Dünndarm ist fast in seiner ganzen Ausdehnung gefüllt, es sind zwar Segmentierungen vorhanden, die Formation ähnelt aber dem bandartigen, verstrichenen Charakter sehr.

Durchleuchtung 4 Stunden p. c. Der Dünndarm ist leer. Das distale Kolon ist zusammenhängend gleichmäßig stark, gut segmentiert gefüllt.

Fig. 29. Schirmpause. Tier VI. 13. III. 1914. $^3/_4$ Stunden p. c.

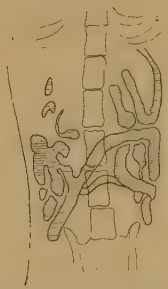

Fig. 30. Pause vom Diapositiv 9×12. Tier VI. 23. III. 1914. 1 Stunde p. c.

Durchleuchtung 8 Stunden p. c. Die Füllung ist im Anfangsteil des distalen Kolons verschwunden, sonst noch gleichmäßig erhalten.

Durchleuchtung 24 Stunden p. c. Im untersten Teil des Rektum befindet sich ein 3 cm langer, in 3 Segmente geteilter Schatten.

Durchleuchtung 26 Stunden p. c. Der Dickdarm ist leer.

20. III. 1914. Durchleuchtungen können nicht vorgenommen werden, da das Tier die Nahrung erbricht.

23. III. 1914. Durchleuchtung $^1/_2$ Stunde p. c. Der Magen ist prall gefüllt. In den obersten Dünndarmabschnitten bereits Schatten.

Durchleuchtung 1 Stunde p. c. Der Dünndarm ist in seiner ganzen Ausdehnung prall, ohne deutliche Segmentierung, fast überall zusammenhängend, bandartig gefüllt.

Durchleuchtung 2 Stunden p. c. Im Dünndarm nur noch vereinzelte Schatten. Proximales und distales Kolon sind gleichmäßig gut und deutlich segmentiert, gefüllt.

Durchleuchtung 6 Stunden p. c. Der Dickdarmschatten setzt erst unterhalb der linken Knickungsstelle ein und zieht, unter deutlicher Segmentation, bis ins Becken.

Durchleuchtung 8 Stunden p. c. Keine Veränderung.

Durchleuchtung 24 Stunden p. c. Der Schatten im distalen Kolon ist verschwunden. Der Endabschnitt des Kolon ist in seinem untersten Teile noch gefüllt.

Durchleuchtung 30 Stunden p. c. Das Abdomen ist leer.

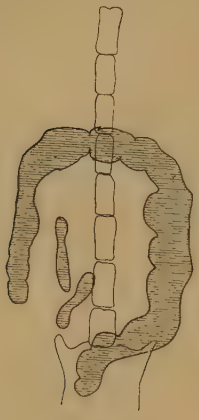

Fig. 31. Schirmpause. Tier VI.
23. III. 1914. 2 Stunden p. c.

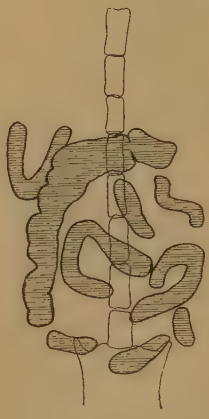

Fig. 32. Schirmpause. Tier VI.
2. IV. 1914. 1¾ Stunden p. c.

26. III. 1914. Das Tier verweigert die Nahrung.

29. III. 1914. Es findet wieder Nahrungsaufnahme statt.

2. IV 1914. Durchleuchtung $1^{3}{}_{4}$ Stunden p. c. Neben geringer, total atonischer Dünndarmfüllung ist bereits das ganze proximale Kolon und der Anfangsteil des distalen Kolons gefüllt.

Durchleuchtung 24 Stunden p. c. Das distale Kolon ist prall gefüllt, deutlich segmentiert.

Durchleuchtung 26 Stunden p. c. Derselbe Befund.

Durchleuchtung 28 Stunden p. c. Der Dickdarm ist leer.

4. IV. 1914. Das Tier verweigert die Nahrungsaufnahme.

7. IV. 1914. Das Tier ist aufs äußerste abgemagert und macht einen sehr elenden Eindruck. Weitere Durchleuchtungen fanden nicht mehr statt.

Gewichte:

16. II. 1914	2100 g.
3. III. 1914	1650 »
14. III. 1914	1400 »
7. IV. 1914	1250 »

Beobachtungszeit: 50 Tage.
Versuchsdauer: 46 Tage.

Resultat: Es ist an dem Tiere eine chronische Bleivergiftung erzielt worden, die sich ebenfalls wieder am Intestinaltrakt zuerst äußerte. Die Durchwanderung des Dünndarms hat mit zunehmender Versuchsdauer stark an Schnelligkeit zugenommen. Hand in Hand damit ist gleichzeitig Erschlaffung und Antonie der Dünndarmmuskulatur einhergegangen. Die fortlaufende Peristaltik des Dünndarms wurde immer deutlich wahrgenommen und hat auch bei diesem Tier gegen Ende der Versuche an Lebhaftigkeit zugenommen. Im Gegensatz hierzu hat die Dickdarmpassage sich verlangsamt und die Neigung zur Bildung von Kontraktionsringen am Dickdarm zugenommen.

Zusammenfassung.

Bevor auf die pathologischen Zustände eingegangen wird, möchte ich mich in kurzen Zügen mit der normalen Verdauung beschäftigen, wie sie sich im Röntgenbild bei der Katze darstellt. Die Beobachtungen am Magen waren zu wechselnde, als daß daraus Schlüsse gezogen werden dürften. Dagegen vollzog sich die Dünndarmverdauung mit einer gewissen Regelmäßigkeit, nicht nur beim einzelnen Tiere, sondern auch bei vergleichender Betrachtung sämtlicher Versuchstiere.

Bei Fleischnahrung dauerte die Dünndarmpassage sämtlicher Versuchstiere im Mittel (im normalen Zustande) 5—6 Stunden. Wie sehr jedoch diese Zahlen wechseln können, zeigt die Arbeit von Cannon(5), der bei der Beobachtung von je 16 Fällen folgende Resultate fand:

Stunden nach der Fütterung	2	3	4	5	6	7	8
Kohlehydrate	1	6	4	4	—	1	—
Eiweiß	—	1	2	2	7	2	2
Fett	—	2	3	7	2	2	—

Noch variabler scheint sich die Dickdarmdurchwanderung zu verhalten. Durchnittszahlen lassen sich hier wohl überhaupt nicht aufstellen, doch waren meine Versuchstiere im normalen Zustande jeweils 24 Stunden in maximo nach der Nahrungsaufnahme entleert. Hertz(12) gibt als Grenzwerte 9—32 Stunden an.

Wie verhielt sich nun das chronisch mit Blei vergiftete Tier zu diesen physiologischen Beobachtungen? Es muß vorausgeschickt werden, daß die später vorgenommenen Durchleuchtungen alle nach vorhergegangener Sondenernährung erfolgten. Hierin sowohl, wie in dem Umstande, daß späterhin eben mit Rücksicht auf die Sondernährung Kohlehydratnahrung verfüttert wurde, liegen Momente, die Vergleiche absoluter Zahlenwerte von vornherein ausschließen.

Nichtsdestoweniger glaube ich, daß die Zahlen doch sprechen dürfen, betrachtet man sie als relativ.

Es hat sich nämlich in durchaus übereinstimmender Weise bei sämtlichen, mit Erfolg vergifteten Katzen gezeigt, daß die Schnelligkeit der Dünndarmpassage der zunehmenden Versuchsdauer proportional verläuft. Und wenn ich auch, wie oben schon bemerkt, auf die absoluten Zahlenangaben kein Gewicht legen möchte, so kann ich es mir doch nicht versagen, darauf hinzuweisen, daß die zweistündige Dauer der Dünndarmdurchwanderung bei den vergifteten Versuchstieren zur Norm wurde, während, wie die oben angegebene Aufstellung für normale Tiere von Cannon zeigt, bei Kohlehydratnahrung eine durchschnittlich 3—5stündige Passagedauer anzunehmen ist.

Von den obenerwähnten Gesichtspunkten ausgehend, lassen sich natürlich auch beim Dickdarm keine absoluten Zahlenwerte aufstellen, die zu Schlußfolgerungen berechtigen würden. Aber auch hier zeigte sich bei vergleichender Betrachtung, daß relative Normen bestehen, die nach bestimmter und sicherlich eindeutiger Richtung hinweisen. Die im normalen Zustande nach 24 Stunden fast regelmäßig entleerten Katzen boten bei Eintritt der Vergiftung und zunehmender Dauer des Versuches eine Verlangsamung der Dickdarmdurchwanderung, die wohl als auftretende Obstipation betrachtet werden muß. Die von Hertz (a. a. O.) als obere Grenzwerte angegebenen Zahlen wurden dabei allerdings nicht überschritten.

Deutlichere Zeichen der Einwirkung des Giftes auf den Intestinaltrakt als die Zahlenresultate ergaben die Röntgenbilder.

Auf das Verhalten des Magens soll hier nicht näher eingegangen werden. Es sei nur erwähnt, daß keine besonders auffallenden Abweichungen von der Norm festgestellt wurden.

Dagegen wies der Dünndarm im Röntgenbild Konfigurationen auf, die als abnorm bezeichnet werden müssen. Das normale Aussehen einer Dünndarmfüllung im Röntgenschatten läßt sich wohl am besten mit dem Bilde einer Perlschnur vergleichen. Solche Bilder ergab auch die Durchleuchtung der Versuchstiere vor Beginn der Vergiftung. Mit dem Einsetzen der Vergiftung aber verschwanden diese Bilder allmählich, sie wurden zunächst undeutlich, wie verwaschen, und gingen schließlich in breite, bandförmige Schatten über. Nicht so deutlich, aber immerhin ins Auge fallend, waren die Veränderungen des Dickdarmröntgenbildes. Der im allgemeinen gleichmäßig breite Dickdarmschatten, der meist in regelmäßigen Intervallen Einkerbungen, d. h. Kontraktionsringe im distalen Abschnitte, aufweist, zeigte bei einigen Versuchstieren, auf dem Höhe-

punkt der Vergiftung, ziemlich grotesk erscheinende Bilder. Die Kontraktionsringe waren deutlich verstärkt und die zwischen ihnen liegenden Partien vakariierend erweitert, ja oft geradezu ampullenartig gedehnt. Die fortlaufende Peristaltik, die sich deutlich ja nur im Dünndarm verfolgen läßt, war immer sehr lebhaft.

Erwähnung tun möchte ich noch kurz der in den Protokollen schon vermerkten beiden Beobachtungen, bei denen es sich augenscheinlich um schmerzhafte Kolikanfälle handelte. Ich fand hierbei den Dünndarm maximal fadenförmig kontrahiert. Am Dickdarm konnte ich bei diesen Anfällen nichts Auffälliges nachweisen.

Schließlich bleiben noch allgemeine Erscheinungen zu erwähnen, die als Nebenbefunde — eigentlich außerhalb des Themas der Untersuchung gelegen — sich ergaben.

Es fiel vor allen Dingen das Verhalten des Körpergewichtes auf. In den meisten Fällen erfolgte zuerst eine geringe Gewichtszunahme, der sich aber dann ein progredienter Gewichtssturz anschloß. Die Gewichtskurve gestaltete sich sogar so typisch, daß sie prognostisch verwertet werden konnte. Dabei schwankten die Mindestgewichte am Ende der Versuche durchschnittlich zwischen 1300—1400 g.

Hand in Hand damit ging meist auch die Nahrungsaufnahme, die sich beim Einsetzen der Vergiftung immer recht mangelhaft gestaltete, um späterhin gänzlich zu sistieren. Der Gewichtssturz wird in dieser Tatsache wohl in erster Linie seine Ursache finden, obgleich auch die Intoxikation, wie Anino(1) meint, mit dazu beigetragen haben mag. Daß hierbei die Leistungsfähigkeit der Tiere sank, ist leicht erklärlich.

Außerdem konnte man deutlich das allgemeine Verwahrlosen der Katzen, das sich vor allem in mangelhafter Körperpflege ausdrückte, — diese ist doch gerade bei den Katzen besonders ausgeprägt — wahrnehmen.

Wie verhalten sich nun diese Ergebnisse zu den bisher gefundenen Tatsachen des Tierexperimentes? Röntgenstudien an der chronisch vergifteten Bleikatze sind meines Wissens noch nicht gemacht. Die bisher angestellten Beobachtungen, makroskopischer wie mikroskopischer Natur, stammen meist von der Autopsie. Herausgreifen möchte ich die Ergebnisse von Harnack(11). Er stellte Tierversuche an, bei denen er Bleisalzlösung subkutan injizierte. Von seinen Resultaten möchte ich mich auf diejenigen beschränken, die den Intestinaltrakt betreffen. Er glaubt, daß das Blei gewisse, in der Darmwand gelegene, nervöse Apparate, welche die Darmbewegungen beherrschen, erregt. Dadurch wird allgemeine Kontraktion

und Vermehrung der Peristaltik bewirkt. Es treten Kolikanfälle auf. Eine Wirkung auf die glatten Muskeln des Darmes und der Gefäße konnte er nicht nachweisen.

Was die anatomische Beschaffenheit des Darmes anbelangt, so fand Harnack, abgesehen von der allgemeinen Kontraktion, nichts Abnormes. Beobachtete Ekchymosen deutete er als sekundäre Erscheinungen, durch die Kontraktion des Darmrohres bedingt.

Eine weitere, sehr eingehende experimentelle Arbeit liegt in der Studie R. Meiers (18) vor. Dieser fand bei der Sektion seiner Tiere, die er abwechselnd 14 Tage lang unter Bleiwirkung und 14 Tage unter gewöhnlichen Verhältnissen hielt, folgendes: Starke Abmagerung der Tiere, Kontraktionen des Dünndarms, Kotmassen im Dickdarm. Besonders wichtig erscheint jedoch der mikroskopische Befund, bei dem er in der Submucosa des Darms Bindegewebswucherungen feststellte. Gewannen diese die Oberhand, so wurden die Gefäße abgeschnürt. Strahlige Ausläufer erreichten sogar die Drüsenschicht und verursachten dort vereinzelt Atrophie und Verödung. Der Muskelapparat war nicht ergriffen. Dagegen zeigten die nervösen Apparate starke Veränderungen, und zwar an dem submucösen wie an den myenterischen Plexus. Die Ganglien waren immer ergriffen, nicht aber die zu- und abführenden Nerven. Allerdings waren stellenweise auch die Nerven vom wuchernden Bindegewebe erdrückt. In einer weiteren Arbeit befaßte sich Maier zusammen mit Kußmaul (19) nochmals mit der pathologischen Anatomie des chronischen Saturnismus. Die Verfasser bringen in dieser Arbeit die Bleikolik in direkte Beziehung zur Induration der Bauchganglien, speziell zum sklerotisierten Ganglion coeliacum.

Mosse (21) greift jedoch Maiers Versuche an, da er bei anderen Koliken keine Veränderungen am Ganglion coeliacum feststellen konnte.

Eine weitere, ebenfalls experimentelle Arbeit stammt von Anino (a. a. O.). Er bezieht die unverkennbar rasche Abmagerung der Tiere auf die Atrophie und Sklerosierung der Meißnerschen und Auerbachschen Plexus. Schaffer (26) fand bei der experimentell chronischen Bleivergiftung Veränderungen der großen Rückenmarkszellen.

Heubel (13) führt die Symptome der chronischen Bleivergiftung ebenfalls auf die Affektion nervöser Apparate zurück. Diesen Standpunkt teilen mit ihm Westphal, Bernhardt, Charcot, Leyden, Dubois, während eine spezielle Schädigung des Sympathikus Willis, Segoud, Schönlein, Tanquerel, Andral, Grissol, Ranque,

Romberg(29) Bouilland, Falk, Eulenburg(10), Guttmann und Landois annehmen. Die letzteren besonders und Romberg sprechen von einer Neurose des Sympathikus.

Die Deutung der Resultate ist abhängig von der Kenntnis der normalen Innervationsvorgänge. Doch ist gerade auf dem Gebiete des Magen-Darmkanals eine vollständige Klärung der Innervation noch nicht erreicht. Allerdings ist ein Fortschritt speziell in der allerletzten Zeit erzielt worden und ich möchte auf die Ergebnisse dieser Forschungen deshalb kurz eingehen. Die wichtigsten Untersuchungen stammen von Langley (16), Starling (27), und Magnus (17). Der Intestinaltrakt steht unter dem Einfluß dreier Systeme. Es sind dies das sympathische, aus dem die Nervi splanchnici auf dem Weg über die Ganglienhaufen der Plexus mesenterici hervorgehen, das autonome, das im kranialen Abschnitt den Vagus, im sakralen den Nervus pelvicus sive erigens aussendet und endlich das Eingeweidesystem, von Langley als Entericsystem bezeichnet, das allgemein wohl unter dem Namen des Auerbachschen und Meißnerschen Plexus bekannt ist.

Wie gestaltet sich nun die Wirkung dieser Systemgruppen auf den Darm?

Der Einfluß der sympathischen Nerven, der früher (Joh. Müller, Longet, Volkmann, R. Hill) als erregend angesehen wurde, gilt seit Pflügers (24) Untersuchungen als hemmend. Neuere Arbeiten jedoch (Ehrmann, Courtade, Guyon) sprechen von wechselnder Funktion, und G. Boehm (3) sagt, allerdings nur in Bezug auf den Dickdarm, »es liege keine Berechtigung vor, dem Sympathikus rein hemmende Einflüsse zuzuschreiben«. Der Vagus übt auf den gesamten Dickdarm und nach G. Boehm (a. a. O.) sicher auch auf das proximale Kolon einen erregenden Einfluß aus. Das Entericsystem schließlich ist ein jedenfalls rein motorisches, dessen Isolierung natürlich nicht möglich ist.

Der Vagustonus scheint es nun bei der Bleivergiftung auch nach Meyer und Gottlieb (20) zu sein, der zu überwiegender Geltung kommt. Dies kann nun auf zwei Arten verursacht sein. Entweder durch direkte Erregung oder sekundär, durch Schädigung und Lähmung der Antagonisten. Mikroskopische Untersuchungen habe ich nicht angestellt, da sie die Arbeit zu weitläufig gemacht hätten und zudem die Technik außerordentliche Schwierigkeiten bietet. Ich glaube aber, daß man sich bei der Frage der Nervenschädigung auf die ziemlich übereinstimmenden Resultate früherer Forschung stützen

darf, die, wie oben gezeigt (Maier, Mosse, Anino), Sklerosierung der nervösen Apparate des Darmes selbst, ja sogar noch selbst außerhalb gelegener Ganglien, z. B. des Ganglion coeliacum, zutage förderte. Wenn wir diese Resultate übernehmen, so bleibt also nach Schädigung des Entericsystems und teilweiser Schädigung des sympathischen Apparates eine überwiegende Einwirkung des Vagus Es scheint mir, daß die Befunde, die die Durchleuchtungen lieferten, mit dieser eben geäußerten Annahme in Einklang zu bringen sind. Der aufgehobene Tonus, d. h. die Erschlaffung des Dünndarms, stellt sich wohl als Folgeerscheinung der Schädigung des Entericsystems dar, während die vermehrte fortlaufende Peristaltik des Dünndarms, die Meyer und Gottlieb in ihrer Hypothese forderten, auf den überwiegenden Einfluß des Vagus zurückzuführen sein dürfte. Dieser vorherrschende Vagustonus ist es auch, der die auftretenden, nicht sehr starken Obstipationen verursachte. Die von G. Boehm (a. a. O.) ausgesprochene Vermutung, daß durch Degeneration der sympathischen Ganglien und dadurch bedingte Unterbrechung der sympathischen Leitung zum Darm, der Einfluß des Vagus auf den Darm die Oberhand gewinnt und auf diese Weise die den tabischen Darmkrisen so ähnlichen Schmerzanfälle bei chronischer Bleivergiftung zustande kommen, hat sich also bestätigt. Die beiden, im Schmerzanfall gemachten Beobachtungen, bei denen der Dünndarm maximal kontrahiert gefunden wurde, lassen sich dahingehend auffassen, daß der Dünndarm, der ja auch sonst immer stärker als der Dickdarm betroffen wurde, in diesen Fällen unter einer besonders intensiven Vaguswirkung stand.

Diese Folgerung ist wohl auch deshalb plausibel, weil der Einfluß des Vagus auf den Dünndarm an und für sich als mächtiger bekannt ist, als der auf den Dickdarm.

Die vorliegenden Untersuchungen wurden auf Veranlassung und unter Leitung von Herrn Privatdozenten Dr. G. Boehm ausgeführt. Ich spreche ihm auch an dieser Stelle meinen besten Dank aus.

Literatur.

1. Anino, B., Avvelenamento cronico da piombo. Arch. ital. di clin. Med. XXXII, 1893. — 2. Blum, Medizinisches über die Bleivergiftung. Deutsche med. Wochenschrift 1912. — 3. Boehm, G., Über den Einfluß des Nervus sympathicus und anderer autonomer Nerven auf die Bewegungen des Dickdarms. Archiv f. experiment. Path. u. Pharm. 1913. — 4. Derselbe, Über den Einfluß des Nervus vagus auf den Dickdarm. Münchner med. Wochenschrift 1912. — 5. Cannon, W. B., The Mechanical Factors of Digestion. London, Edward Arnold, 1911. — 6. Cohnheim, O., Physiologie der Verdauung und Aufsaugung. Nagels Handb. d. Phys. 1906. — 7. Courtade und Guyon, Compt. rend. de la

Société de biologie 1896. — 8. Ehrmann, Wiener med. Jahrbücher 1885. — 9. Erlenmeyer, E., Studien über den Mechanismus der chronischen Bleivergiftung. Verhandlungen des deutschen Kongresses der inneren Medizin 1913. — 10. Eulenburg und Guttmann, Pathologie des Sympathikus auf phys. Grundlage. Hirschwald, Berlin 1873. — 11. Harnack, E., Über die Wirkung des Bleies auf den tierischen Organismus. Archiv f. experiment. Path. u. Pharmakol., Leipzig 1878. — 12. Hertz, Constipation and Allied Intestinal Disorders. London 1909. — 13. Heubel, Pathogenese und Symptome der chronischen Bleivergiftung. Zentralblatt f. d. med. Wissenschaften 1871. — 14. Klee, Ph., Der Einfluß der Vagusreizung auf die Magen-Darmbewegungen und auf die Weiterbeförderung des Magen-Darminhalts. Röntgenversuche an der Rückenmarkskatze. Kongreß für innere Medizin, Wiesbaden 1912. — 15. Kunkel, Handbuch der Toxikologie. — 16. Langley, Das sympathische und verwandte nervöse System der Wirbeltiere. Ergeb. Physiol. II. — 17. Magnus, R., Die experimentellen Grundlagen der Röntgenuntersuchung des Magen-Darmkanals. Verhandlungen des deutschen Kongresses für innere Medizin, Wiesbaden 1912. — 18. Maier, R., Experimentelle Studien über Bleivergiftung. Virchows Archiv Bd. 90, 1882. — 19. Maier, R. und Kußmaul, A., Zur path. Anatomie d. chron. Saturnismus. Deutsches Arch. f. klin. Med. 1872. — 20. Meyer und Gottlieb, Experimentelle Pharmakologie. Urban und Schwarzenberg 1911. — 21. Mosse, M., Zur Kenntnis der experimentellen Bleikolik. Zeitschrift f. klin. Med. 1903. — 22. Müller, Joh., Handbuch der Physiologie des Menschen. Koblenz 1838. — 23. Naunyn, B., Handbuch der Intoxikationen, in Ziemssens Spez. Path. und Ther. Leipzig, Vogel. — 24. Pflüger, Über das Hemmungsnervensystem. Berlin 1857. — 25. Romberg, Lehrbuch der Nervenkrankheiten des Menschen. Berlin 1840. — 26. Schaffer, K., Über Veränderungen der Nervenzellen bei experimenteller chron. Blei-, Arsen- und Antimonvergiftung. Ungar. Arch. f. Med. 1893. — 27. Starling, Überblick über den gegenwärtigen Stand der Kenntnisse über die Bewegung und Innervation des Verdauungskanals. Ergeb. Physiol. I. — 28. Straub, W., Über chronische Vergiftungen, speziell die chronische Bleivergiftung. Deutsche med. Wochenschrift 1911. — 29. Derselbe, Gift und Krankheit nach Beobachtungen an experimenteller chronischer Bleivergiftung. Münchner med. Wochenschrift 1914. — 30. Tanquerel des Planches, Die gesamten Bleikrankheiten. Deutsch von Frankenberg 1842. — 31. Tigerstedt, R., Lehrbuch der Physiologie des Menschen. Leipzig 1909. — 32. Derselbe, Handbuch der physiologischen Methodik. Leipzig, Hirzel, 1911.

Lebenslauf.

Ich, Felix Wassermann, bin am 11. März 1890 zu München geboren, bayerischer Staatsangehöriger, israelitischen Bekenntnisses, Sohn des verstorbenen Kgl. Kommerzienrats Karl Wassermann in München.

In meiner Vaterstadt besuchte ich die Volksschule, das Kgl. Luitpoldgymnasium und das Kgl. Realgymnasium. Im Juli 1909 absolvierte ich letztere Studienanstalt.

Vom 1. Oktober 1909 bis 31. März 1910 diente ich beim Kgl. Bayerischen 3. Feld-Artillerie-Regiment in München und begann in diesem Semester meine medizinischen Studien.

Im Wintersemester 1911/12 bestand ich an der Universität München das ärztliche Vorexamen (Physikum). Auch die übrigen 5 Semester, mit Ausnahme meines 7. Semesters, in welchem ich an der Universität Berlin studierte, war ich an der Universität München immatrikuliert.

Am Ende des Sommersemesters 1914 legte ich mit Notprüfung das ärztliche Staatsexamen erfolgreich ab und erlangte am 18. August 1914 die Approbation.

Seit 11. August 1914 stehe ich beim 3. Bayerischen Reserve-Infanterie-Regiment im Felde und habe das »Eiserne Kreuz 2. Klasse«, sowie das »Bayerische Militärverdienstkreuz 2. Klasse mit Schwertern« erhalten.

Im November 1914 wurde ich zum Kgl. Bayerischen Assistenzarzt der Reserve befördert.

Druck von Breitkopf & Härtel in Leipzig.

Fig. 8.



Fig. 9.

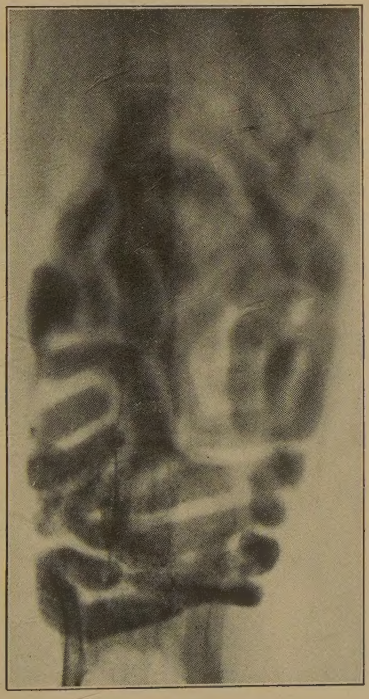

Fig. 10.

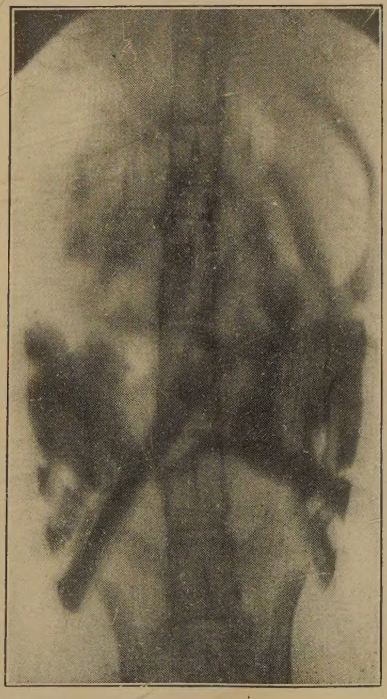

Fig. 30.